

## HIDROLIPO 3D

A gordura localizada é uma disfunção estética que está presente na maioria da população. A população brasileira nos últimos anos vem apresentando sobrepeso e/ou gordura localizada recorrente de um estilo de vida inadequado - como o sedentarismo (MASSET; SAFON, 2008).

A hidrolipoclasia, então, apresenta-se como um procedimento inovador na área da estética, que visa potencializar os efeitos do ultrassom por meio da introdução de soro fisiológico associado ou não a substâncias lipolíticas. Logo, o objetivo da técnica é expandir as células de gordura causando uma maior fragilidade culminando, assim, em ruptura da membrana quando associada à cavitação do ultrassom.

**Técnicas Utilizadas:** Utilizou-se, na terapêutica, a hidrolipoclasia não aspirativa com algumas associações, sendo todas elas reconhecidas cientificamente. Uma solução hipotônica foi introduzida no tecido adiposo - a referida foi composta de soro fisiológico estéril (70%) e água destilada estéril (30%). Injetou-se 40 ml de solução em cada quadrante de 5cm, perfazendo um total de 16 quadrantes possibilitando, com isso, uma maior permeabilidade da solução para dentro tecido adiposo. Destarte, aumentou-se a lesão em componentes celulares - tais como DNA. Após o procedimento supracitado, utilizou-se o ultrassom de alta frequência de 1MHZ por 16 minutos e depois se realizou 16 minutos na frequência de e 3 MHZ - perfazendo um total de 32 minutos com intensidade de de 3whatz por cm2. Em seguida, realizou-se uma massagem subdérmica com um vibromassageador (ativando o sistema venoso e linfático) com uma frequência de 50 – 60 MHZ, utilizando o aplicador multiponto no modo contínuo associado a um gel redutor.

Ao finalizar a terapêutica de massagem subdérmica, aplicou-se a carboxiterapia (gás CO2 medicinal) no plano hipodérmico profundo ou plano da gordura com o fluxo de 150ml/min perfazendo um volume total de 580 ml na região abdominal.(SCORZA E BORGES, 2008).

**Cosméticos:** Utilizou-se, na terapêutica, o kit “Zero Flaci” da Cosmobeauty. Sendo a proposta do uso deste a perda de tecido adiposo sem flacidez de tecido tissular.

**Estudo Do Caso:** Paciente do sexo feminino, 50 anos, foi avaliada utilizando os seguintes métodos, bioimpedância, fotografia, perimetria, adipometria, conforme consta na tabela 1. hábitos e Histórico de vida saudável, sem contraindicações ao tratamento. Com protusão abdominal considerável, sem diástase abdominal. Principal Queixa: muita gordura no abdômen.

**Plano De Tratamento:** Fez-se, de início, uma avaliação minuciosa da paciente para saber se a referida estava com a parte clínica adequada para o procedimento. Assim, pode-se observar que, apesar de uma perimetria considerável, a paciente não tinha síndrome metabólica, não sendo constatado mediadores inflamatórios, hipertensão, dentre outros fatores.

**Tratamento Proposto:** Realizou-se 8 sessões de HIDROLIPO 3D associadas aos cosméticos supracitados, sendo as sessões realizadas semanalmente - respeitando o intervalo de 07 dias. Utilizou-se, também, a plataforma vibratória para oxidação dos ácidos graxos uma vez que a rota de trabalho realizada na paciente é a necrose. Como *Home Care*, utilizou-se a “DMAE 18H” da cosmobeauty.

**Resultados Obtidos:** Constatou-se, redução considerável de todos os parâmetros avaliados inicialmente , principalmente na redução de peso e medidas conforme descrito na tabela 1

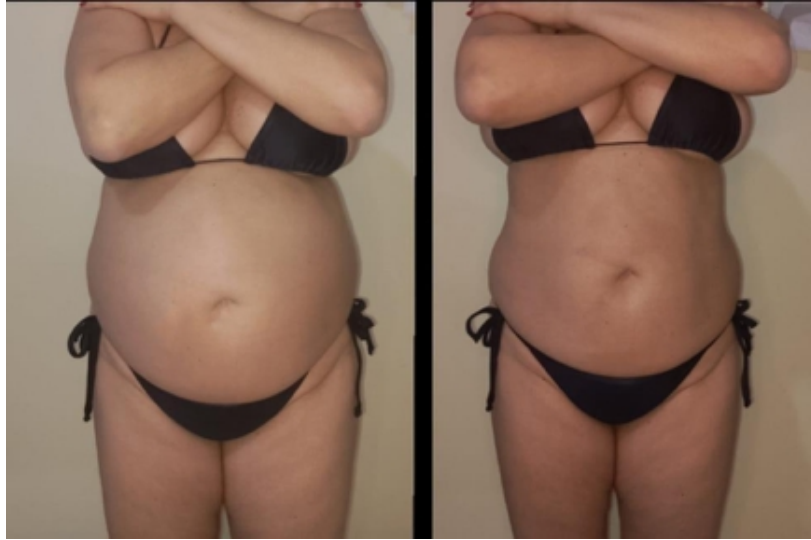Constatando, assim, por meio dos dados citados, que a técnica, realmente, elimina o tecido adiposo resistente, tendo em vista que a grande perda de peso e medidas

TABELA 1

	BIOIMPEDÂNCIA			CIRCUNFERÊNCIA		ADIPOMETRIA	
	ANTES	DEPOIS		ANTES	DEPOIS	ANTES	DEPOIS
IMC	30.2	26.9	CINTURA	110 CM	92 CM	5 CM	2.5 CM
GORDURA CORPORAL	44.6%	36%	ABDÔMEN SUPERIOR	98 CM	87,5 CM		
GORDURA VISCERAL	9%	7%	ABDÔMEN INFERIOR	109 CM	99 CM		
METABOLISMO BASAL	1398 KCAL	1370 KCAL					
MASSA MAGRA	24.1	25.3					
IDADE CORPORAL	58 ANOS	50 ANOS					

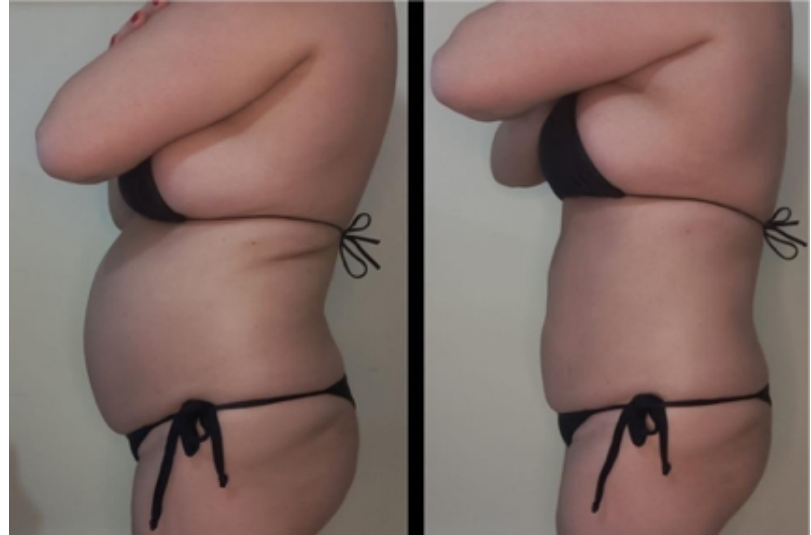
*Observação: Vale ressaltar que não houve reações adversas.*

**DOCUMENTAÇÃO FOTOGRÁFICA**



**ANTES**

**DEPOIS**



**ANTES**

**DEPOIS**

## REFERÊNCIAS BIBLIOGRÁFICAS

SIQUEIRA, A.C; FURTADO, R.S ;SILVA, TB. PINTO, LP. BACELAR,I.A. Hidrolipoclasia. Revista saúde em foco, UNISEPE, Sao Paulo, 2018.

BORGES, F. Modalidades Terapêuticas nas Disfunções Estéticas. Sao Paulo. Editora Phorte 2010.

TASSINARY, J. Raciocínio Clínica Aplicado à Estética Corporal. Lajeado. Estética expert, 2018.

SANT' ANA, E.M.C; FUNDAMENTAÇÃO TEORICA PARA TERAPIA COMBINADA HECCUS - Ultrassom e corrente Aussie no tratamento da lipodistrofia ginoide e da gordura localizada, Nome da Revista: Revista Brasileira de Ciência & Estetica - Volume 1- numero 1- 2010- pagina 4.

BORGES, F.S SCOZA, F.A .Livro terapêutica em Estetica/ Conceito e tecnicas. Sao Paulo. Porte Editora, 2016.